


# 滤泡性淋巴瘤影像诊断 与鉴别诊断

# 病例1

临床表现：起病缓，病人于两月前无明显诱因发现左侧腋下一肿物，直径约**3.5cm**，质软，自行给予理疗，未见缓解。病灶呈进行性，缓慢增大。随来本院就诊。发病以来精神一般，食欲可，睡眠可，大小便正常，体重未见明显减轻。

既往有高血压及糖尿病史，血糖及血压控制可。无其他传染病等特殊病史。已退休，无特殊职业史。

- 
- 专科检查：左侧腋下可触及**8cm**大小肿物，质地韧，界清，活动可。双上肢无浮肿，双上肢动脉搏动可。

# 影像学表现

报告时间 2018/1/24 15:10:56 检查项目 体表包块

记录员 李海军 电话号码

临床诊断

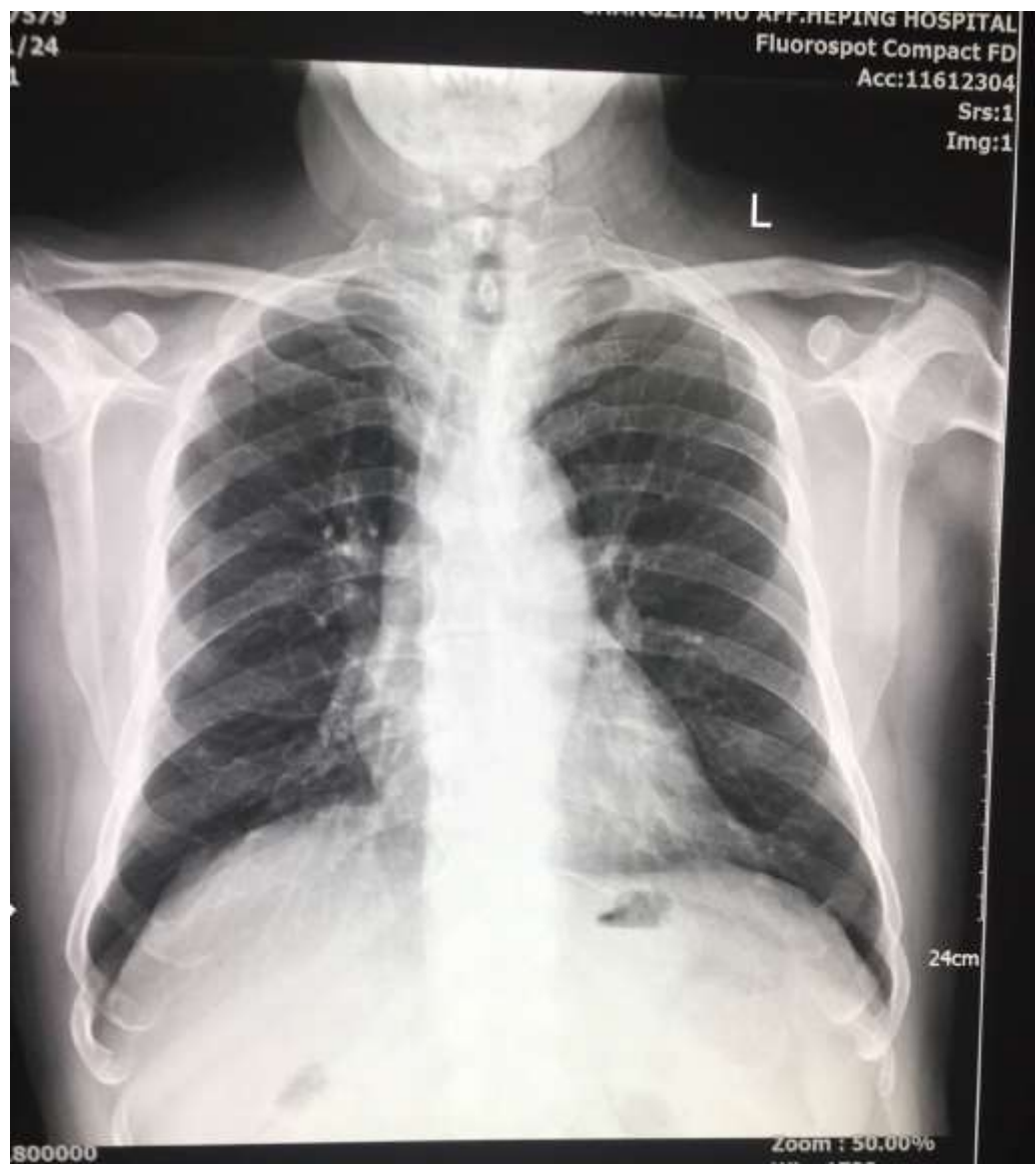
医技系统 HIS信息

左侧腋下可见一大小约6.4cmx5.0cmx5.2cm的低回声实性肿物显示，界清，CDFI可见点状血流信号显示。距皮约0.8cm。

左腋下实性肿物

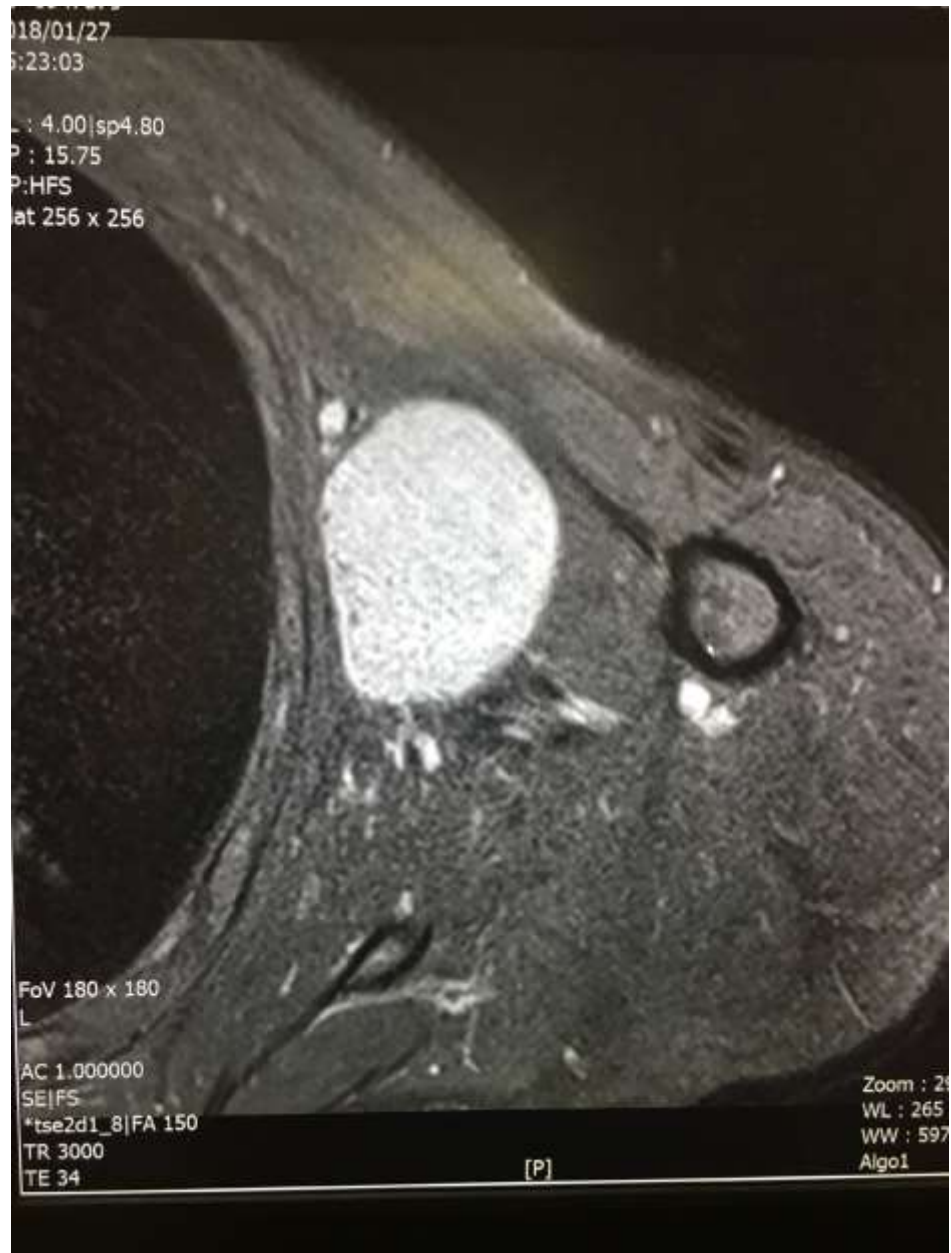标记: [ 1 of 5 ]    标记: [ 2 of 5 ]    标记: [ 3 of 5 ]    标记: [ 4 of 5 ]

登录时间: 2018-05-03 18:36:15





腹部CT未见明显异常。



018/01/27  
5:23:03

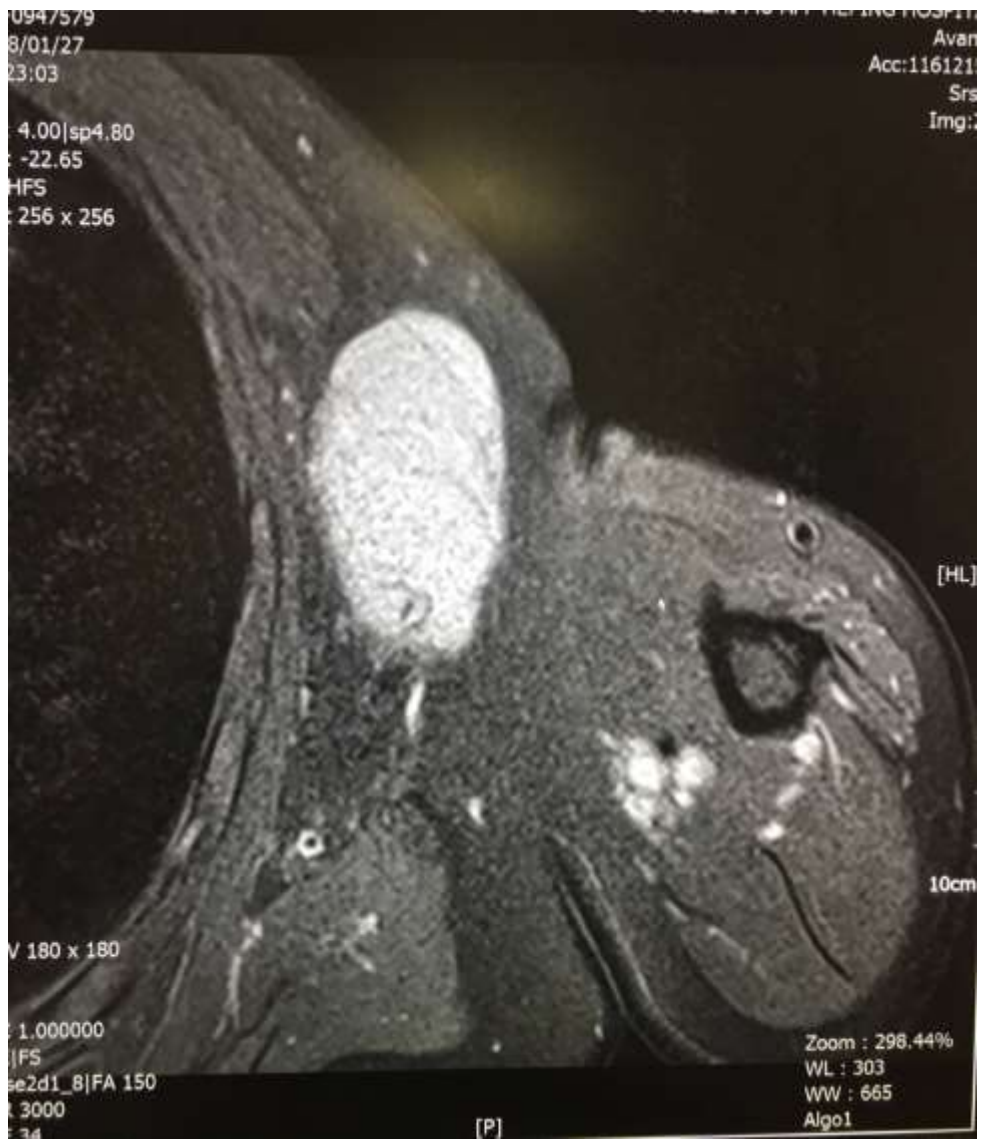
L : 4.00|sp4.80  
P : 15.75  
P:HFS  
at 256 x 256

FoV 180 x 180  
L

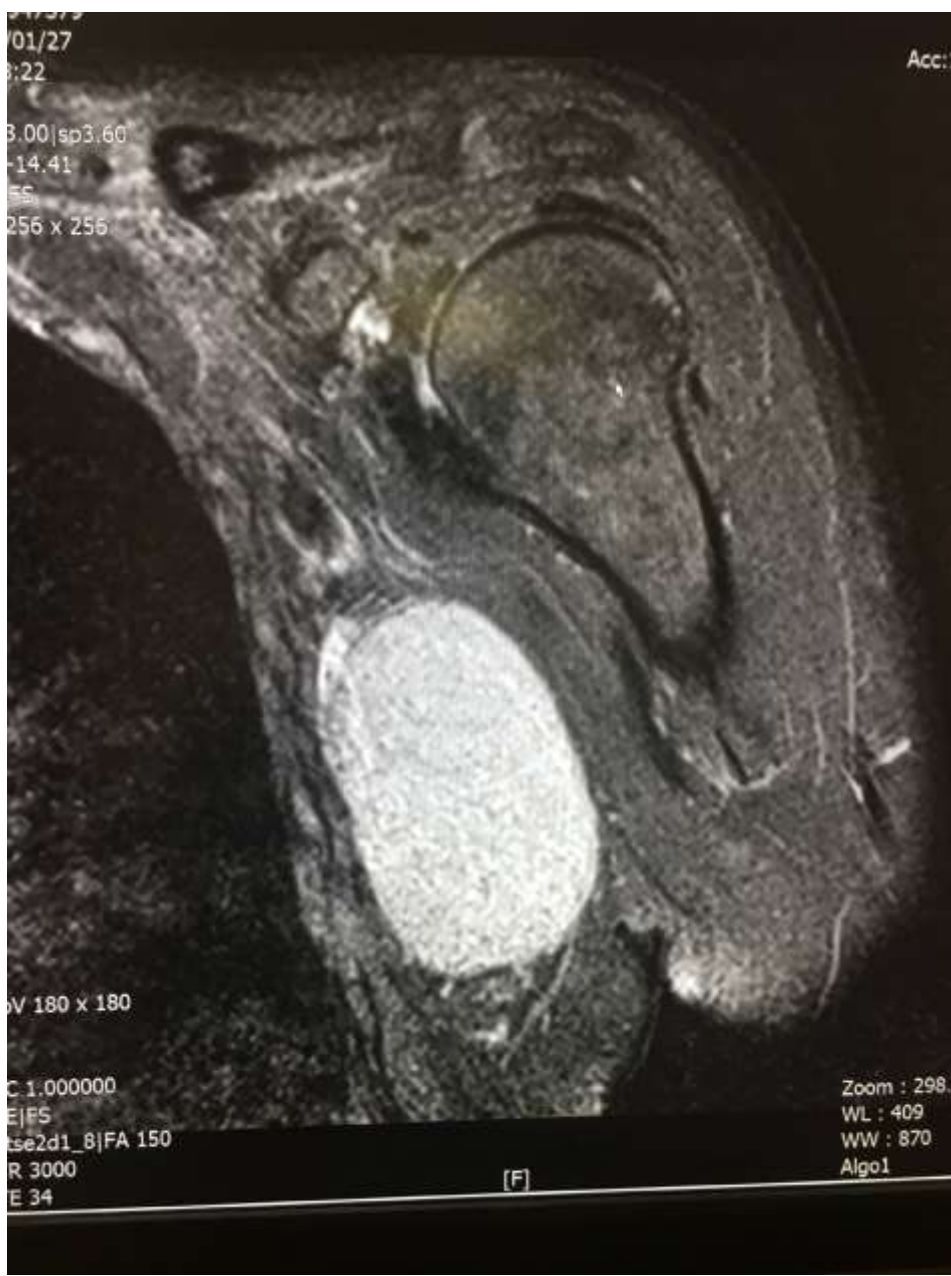AC 1.000000  
SE|FS  
\*tse2d1\_8|FA 150  
TR 3000  
TE 34

Zoom : 25  
WL : 265  
WW : 597  
Algo1

[P]







01/27  
8:22  
3.00|sp3.60  
-14.41  
FS  
256 x 256

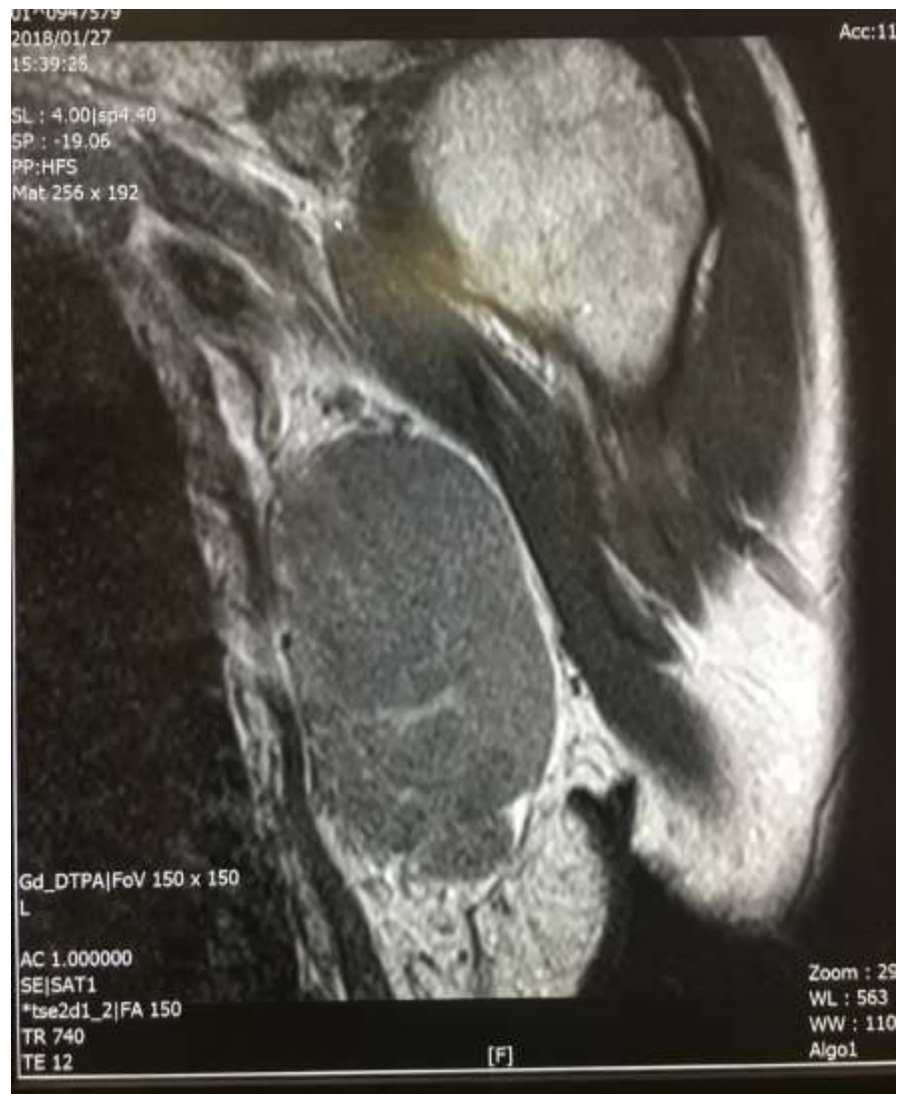Acc:

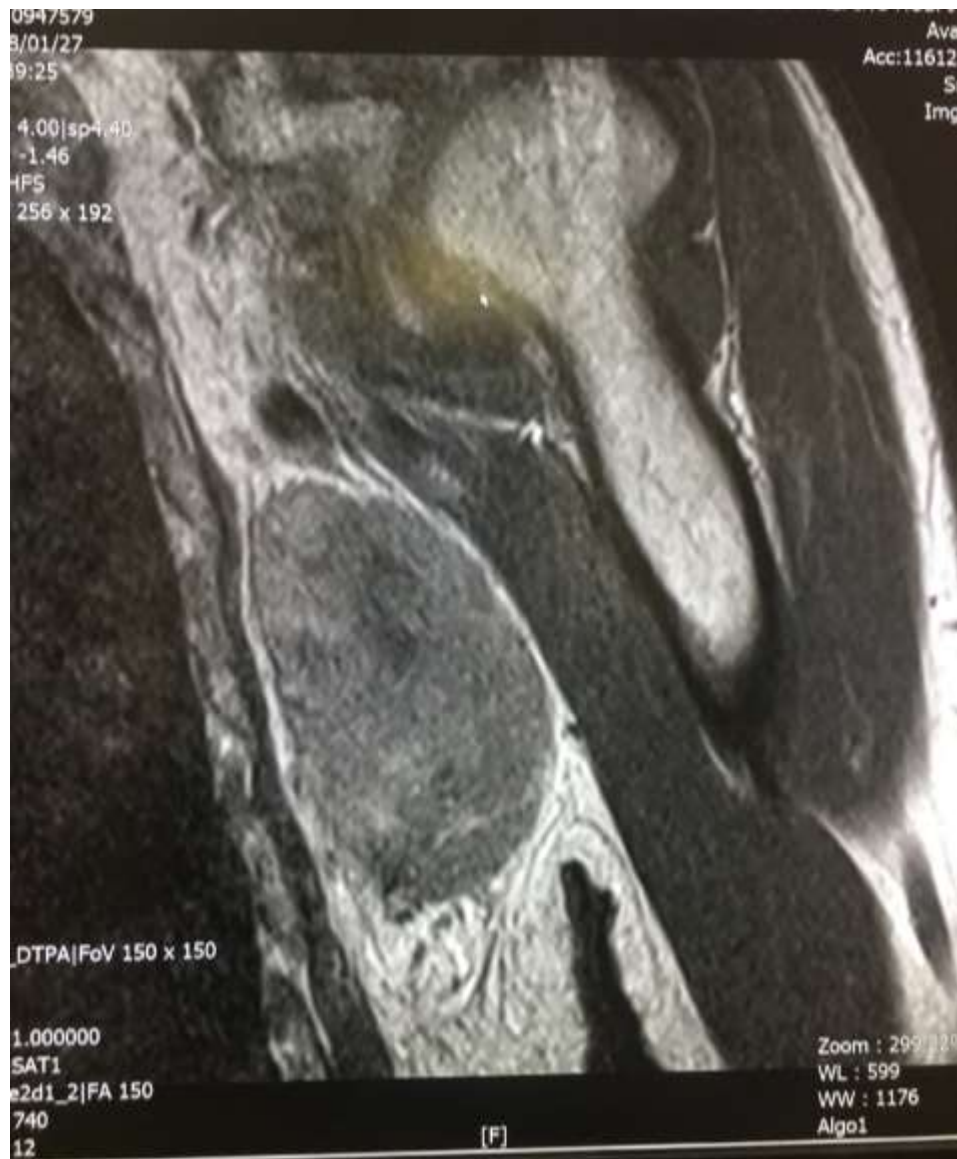v 180 x 180

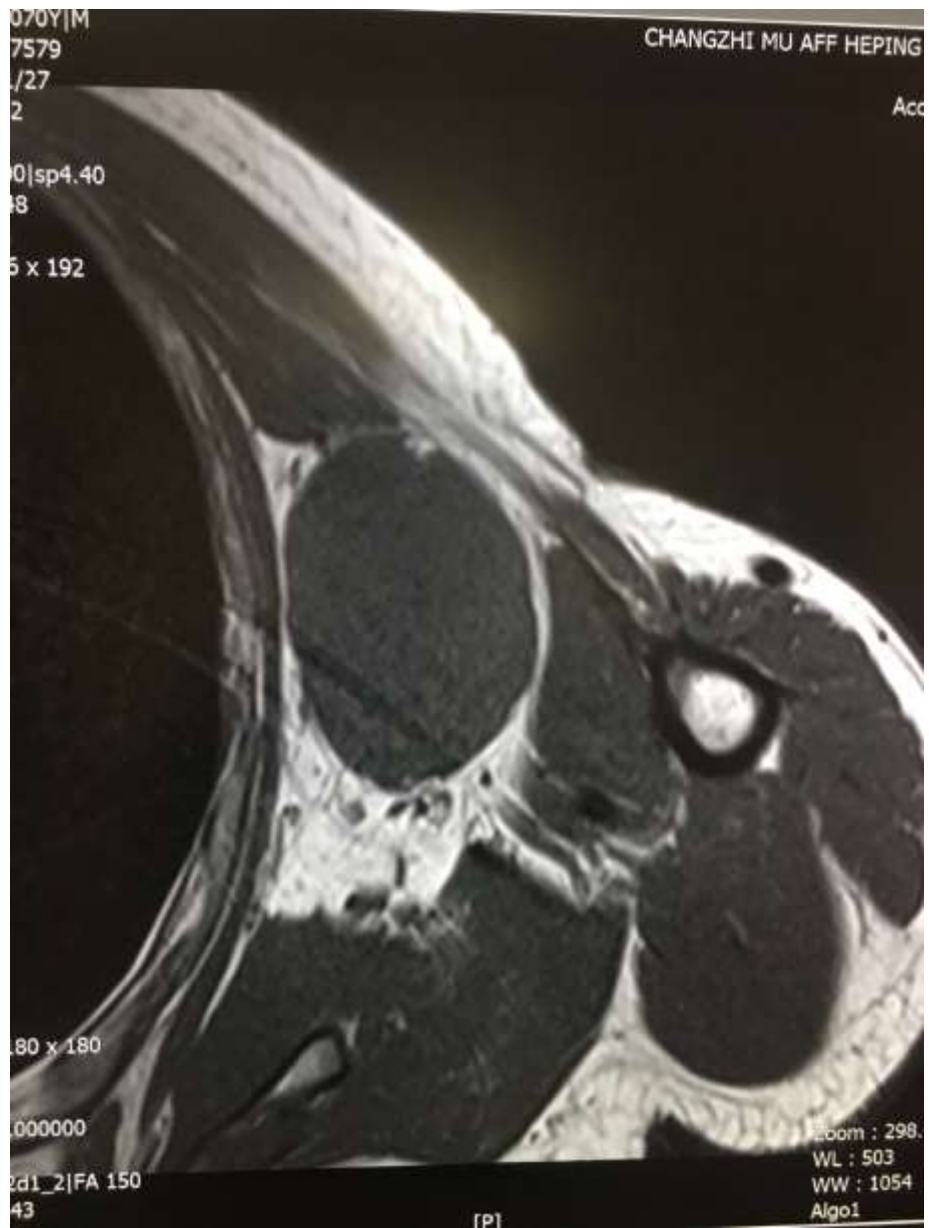C 1.000000  
E|FS  
se2d1\_8|FA 150  
R 3000  
E 34

Zoom : 298  
WL : 409  
WW : 870  
Algo1

[F]







01^0947579  
2018/01/27  
15:30:32

CHANGZHI MU AFF HEPIN

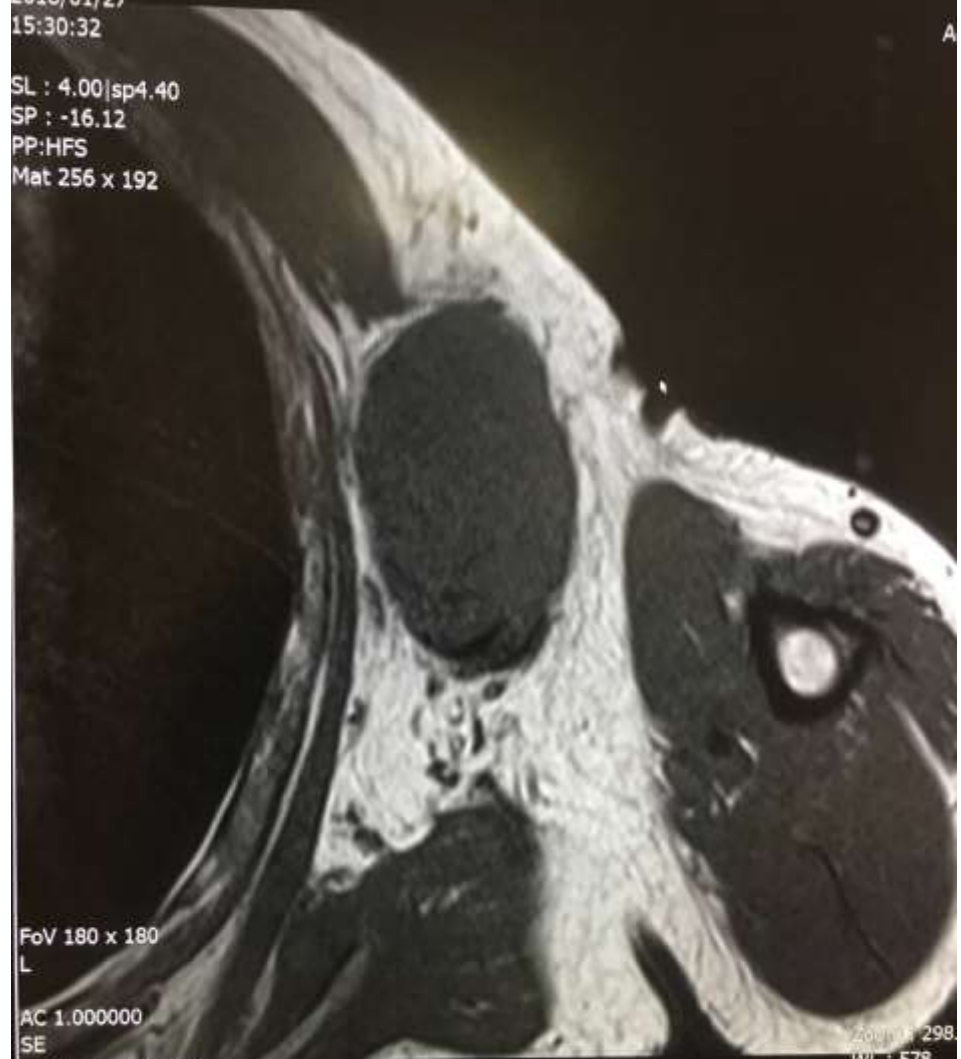
SL : 4.00|sp4.40  
SP : -16.12  
PP:HFS  
Mat 256 x 192

FoV 180 x 180  
L

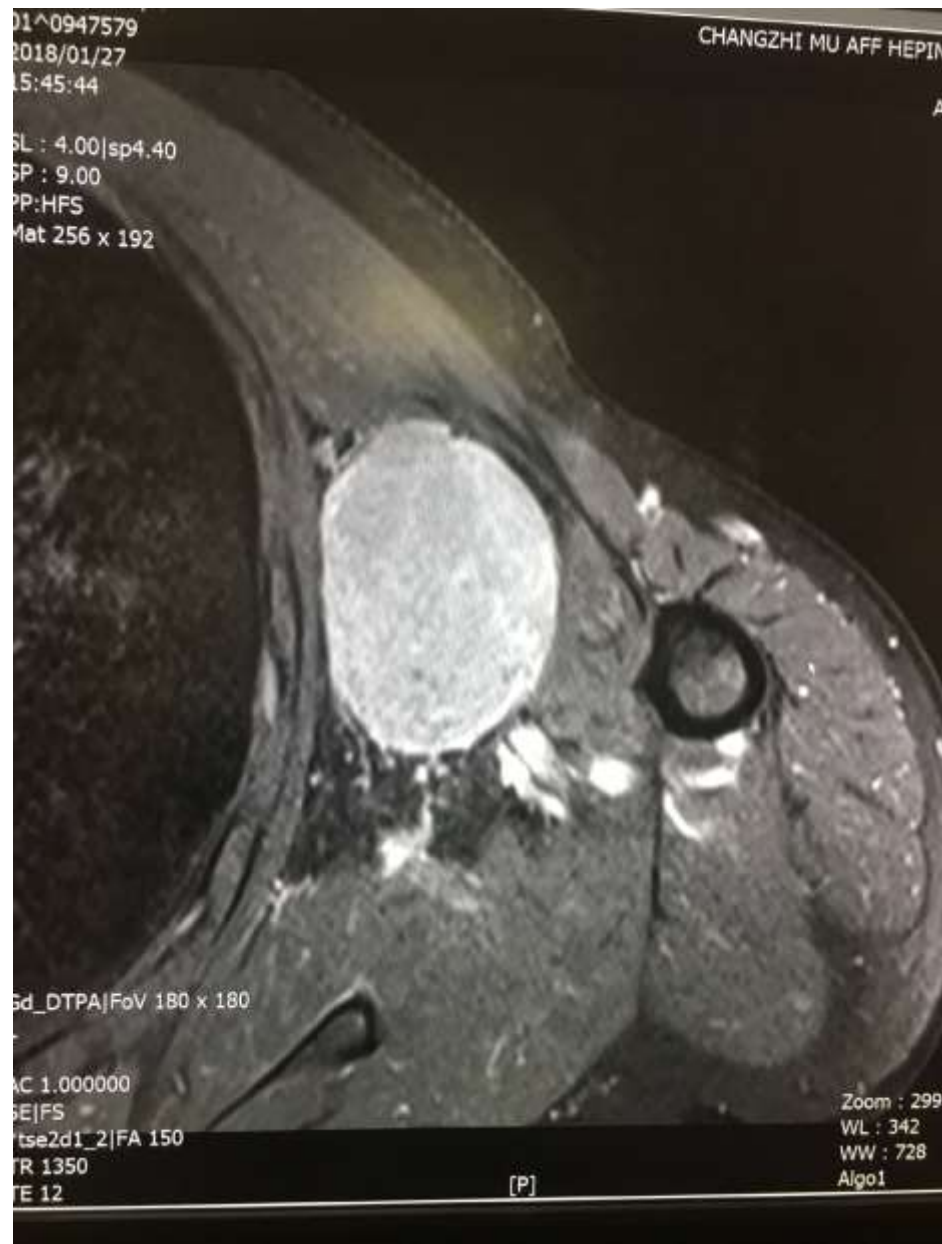AC 1.000000  
SE  
\*tse2d1\_2|FA 150  
TR 843  
TE 12

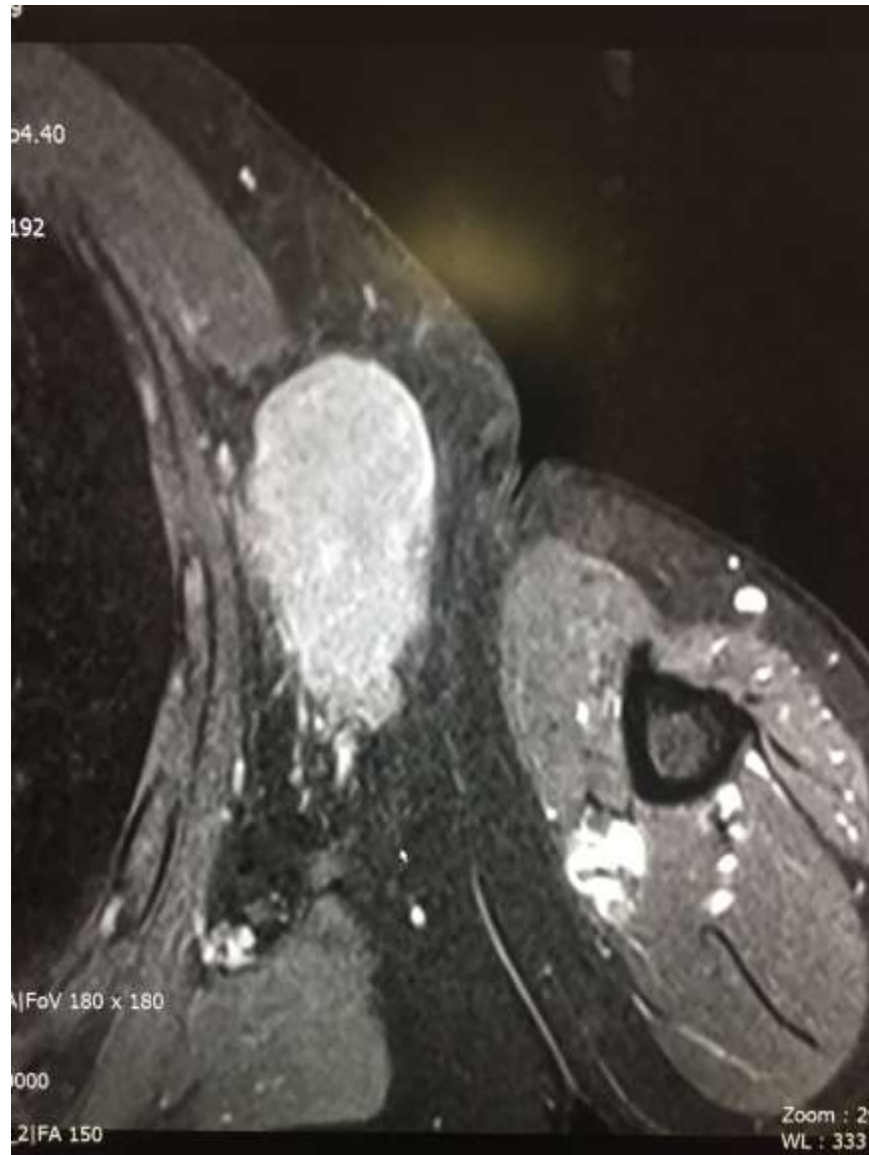298  
WL : 578  
WW : 1177  
Algo1

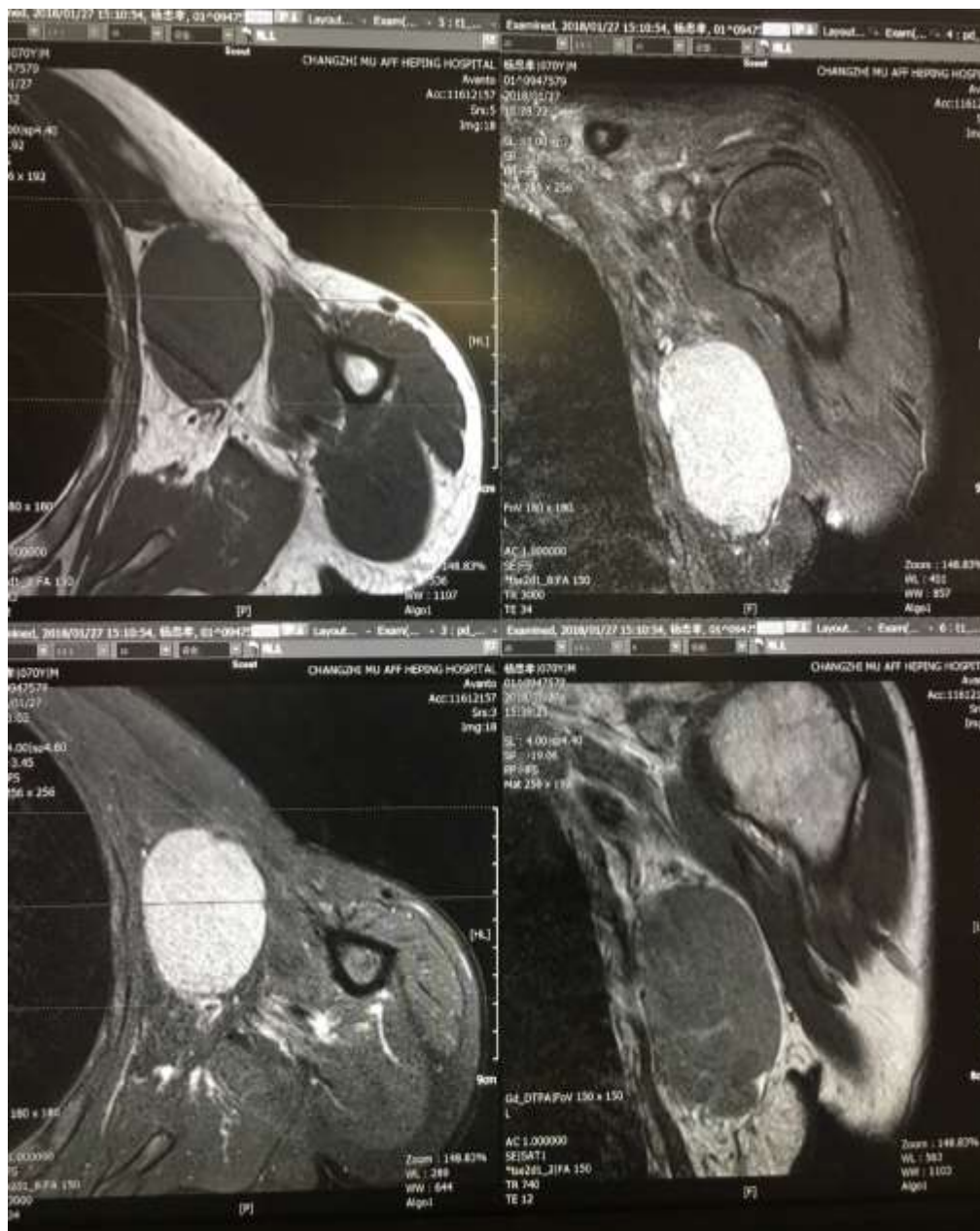[P]



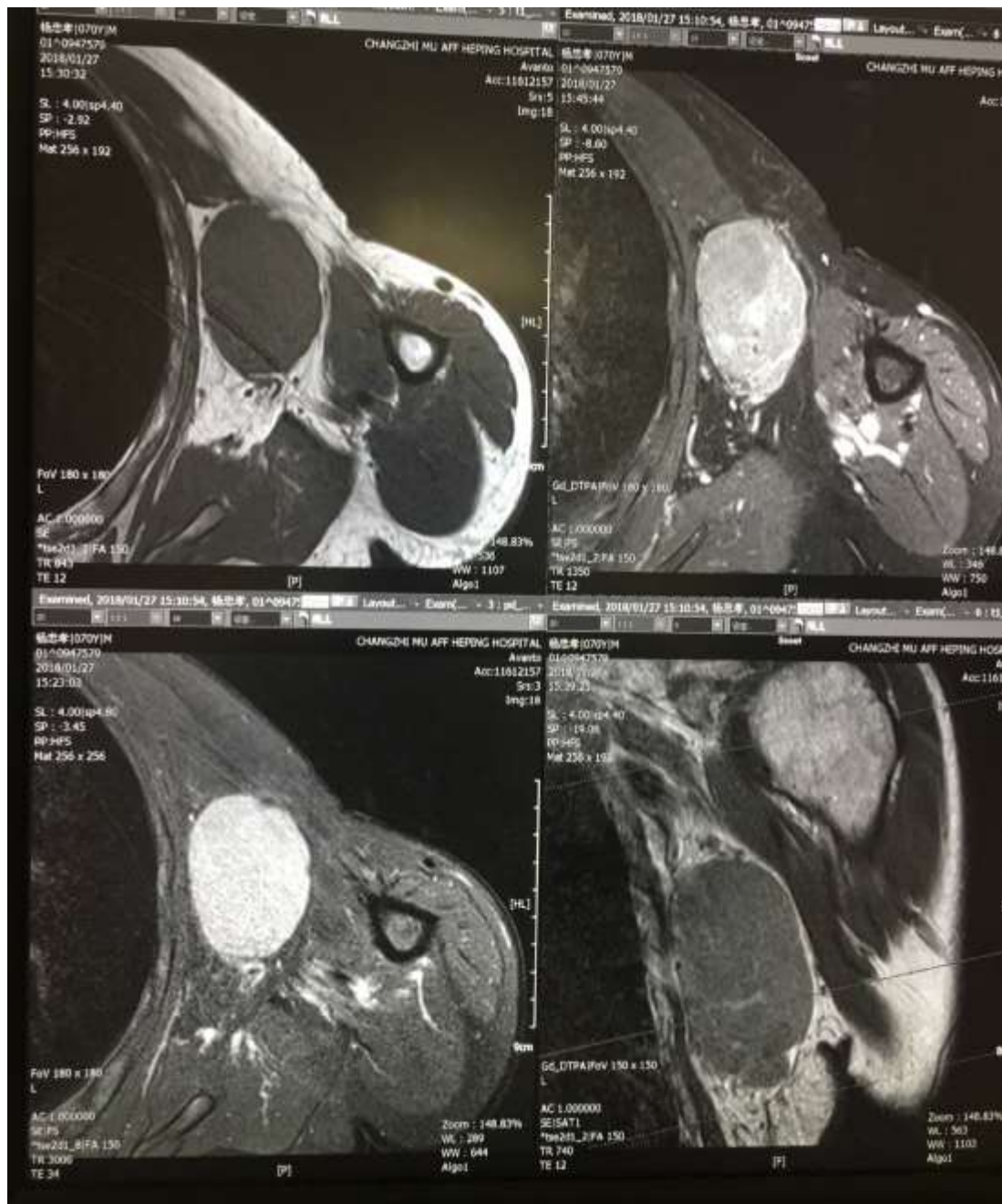# 增强MRI











# 何谓滤泡型淋巴瘤？

## ——（WHO淋巴瘤分类简述）

- 滤泡性淋巴瘤是一种恶性程度比较低的B 细胞肿瘤，是非霍奇金淋巴瘤中比较常见的一种类型，

# 何谓滤泡型淋巴瘤？

## ——（WHO淋巴瘤分类简述）

- 恶性淋巴瘤WHO分类：淋巴瘤分类按细胞起源分为B细胞肿瘤、T细胞和NK细胞肿瘤以及霍奇金淋巴瘤3大类；（过去使用的“霍奇金病”这一术语也改为霍奇金淋巴瘤）。


- 
- 依据肿瘤分化阶段再将非霍奇金淋巴瘤分为前体细胞和成熟细胞肿瘤两类；
  - 前体细胞肿瘤为**B**和**T**淋巴母细胞性白血病/淋巴瘤；
  - 临床上区分实体瘤和白血病往往是人为的，例如，淋巴母细胞性淋巴瘤与急性淋巴细胞性白血病是同一疾病的不同表现

表 1 2008年淋巴组织肿瘤 WHO分类和 ICD-O编码

前体淋巴组织肿瘤	
B淋巴母细胞性白血病 /淋巴瘤, 非特异性	9811 /3
B淋巴母细胞性白血病 /淋巴瘤, 伴频发性遗传学异常	
B淋巴母细胞性白血病 /淋巴瘤, 伴 t(9 22)(q34 q1.2); BCR-ABL1	9812 /3
B淋巴母细胞性白血病 /淋巴瘤, 伴 (7 11)(q23), MLL 重排	9813 /3
B淋巴母细胞性白血病 /淋巴瘤, 伴 t(12 21)(P13 q22); TEL-AML1(ETV6-RUNX1)	9814 /3
B淋巴母细胞性白血病 /淋巴瘤, 伴超二倍体	9815 /3
B淋巴母细胞性白血病 /淋巴瘤, 伴低二倍体 (低二倍体 ALL)	9816 /3
B淋巴母细胞性白血病 /淋巴瘤, 伴 t(5 14)(q31 q32); I3-1GH	9817 /3
B淋巴母细胞性白血病 /淋巴瘤, 伴 t(4 19)(q23 p13.3); E2A-PBX1(ICE3-PBX1)	9818 /3
T淋巴母细胞性白血病 /淋巴瘤	9837 /3
成熟 B细胞肿瘤	
慢性淋巴细胞性白血病 /小淋巴细胞性淋巴瘤	9823 /3
B细胞幼淋巴细胞性白血病	9833 /3

B淋巴母细胞性淋巴瘤其实就是我们一般说的白血病

脾 B细胞边缘区淋巴瘤	9689/3
毛细细胞白血病	9940/3
脾 B细胞淋巴瘤 /白血病, 不能分类	9591/3
脾弥漫性红髓小 B细胞淋巴瘤	9591/3
毛细细胞白血病一变型	9591/3
淋巴浆细胞性淋巴瘤	9671/3
Waldenström巨球蛋白血症	9761/3
重链病	9762/3
α重链病	9762/3
γ重链病	9762/3
μ重链病	9762/3
浆细胞骨髓瘤	9732/3
骨的孤立性浆细胞瘤	9731/3
骨外浆细胞瘤	9734/3
结外黏膜相关组织边缘区淋巴瘤 (MALT淋巴瘤)	9699/3
淋巴结边缘区淋巴瘤	9699/3
儿童淋巴结边缘区淋巴瘤	9699/3
滤泡性淋巴瘤	9690/3
儿童滤泡性淋巴瘤	9690/3
原发性皮肤滤泡中心淋巴瘤	9597/3
套细胞淋巴瘤	9673/3
弥漫性大 B细胞淋巴瘤 (DLBCL), 非特指性	9680/3
富于 T细胞 /组织细胞大 B细胞淋巴瘤	9688/3
原发性中枢神经系统 (CNS) DLBCL	9680/3
原发性皮肤 DLBCL, 腿型	9680/3
老年人 EBV阳性 DLBCL	9680/3

滤泡型淋巴瘤  
归类于成熟B  
细胞淋巴瘤；

# 滤泡性淋巴瘤临床表现


多发于中老年，女性略多见。临床多表现为无痛性淋巴结增大。最常见于颈部，其次为腋窝及腹股沟，节外累及较少。

其惰性较强，化疗和放射治疗可以进行有效的治疗，患者的存活率较高，但是易复发，且有可能转变为具有较强侵袭性的B细胞淋巴瘤，此时预后会变得较差，对患者健康影响较大。

- 按肿瘤的临床特点，非霍奇金淋巴瘤（NHL）可初步分为惰性淋巴瘤（iNHL）、侵袭性淋巴瘤和高度侵袭性淋巴瘤三大类。其中iNHL疾病进展缓慢，临床症状较少。
- 滤泡性淋巴瘤正好是最常见的惰性淋巴瘤，因此其**早期诊断显得尤为重要**。

（iNHL由于自然病程较长，病情进展缓慢，加上老年患者常伴有合并症，过去20~30年的临床研究显示，对于无治疗指征的患者，积极治疗并未明显延长总生存（OS）期，反而可能带来化疗的不良反应，包括继发第二肿瘤的风险。）





# 影像学表现

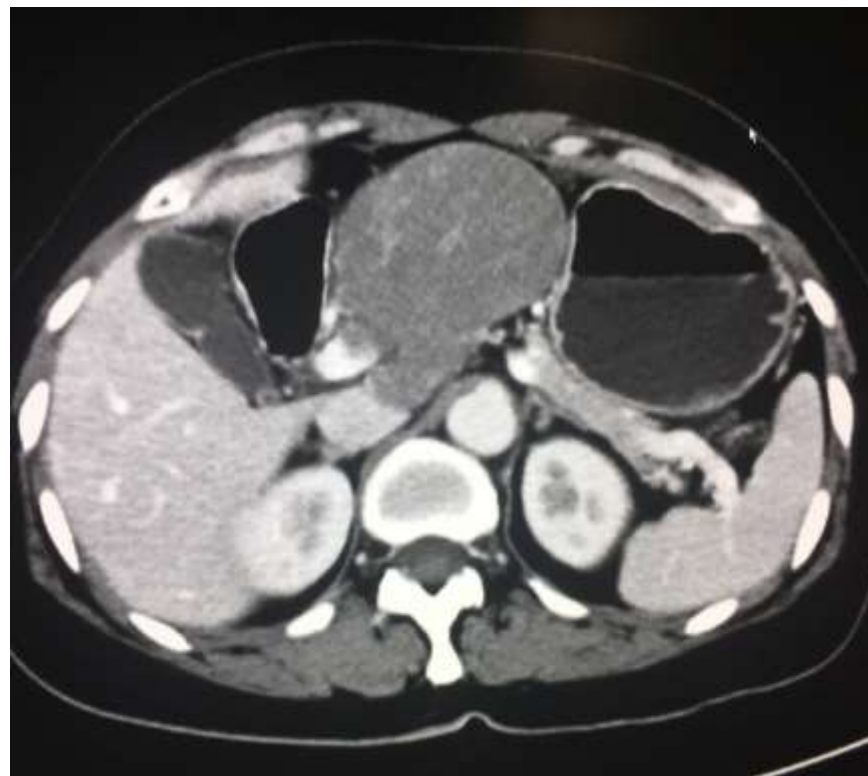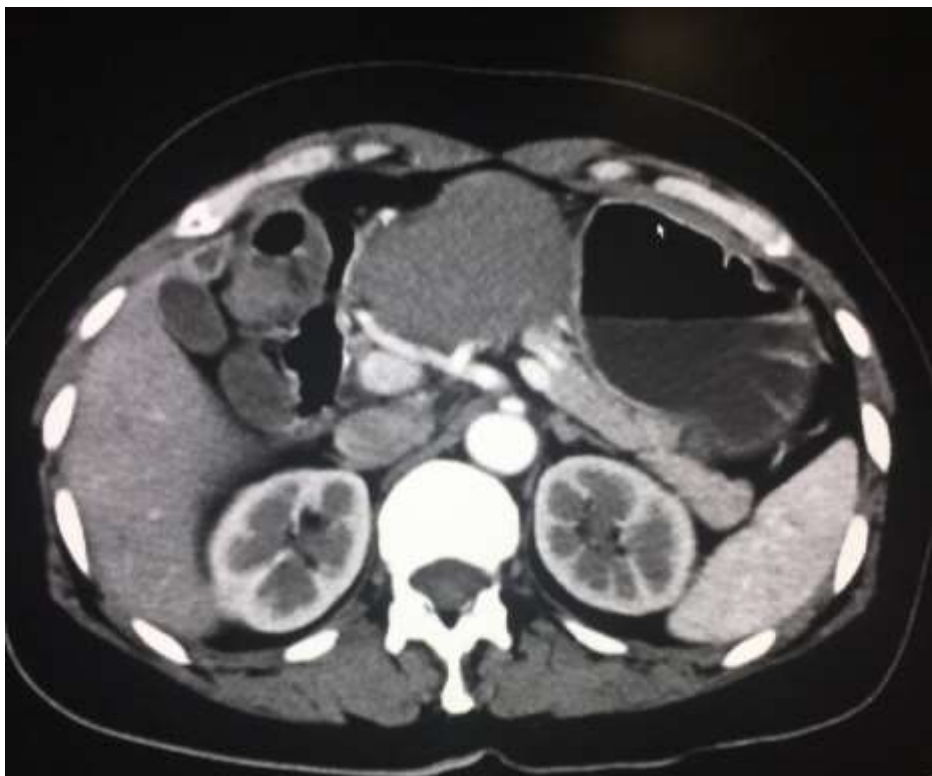（多数为个人根据少量报道并总结本院病例所得，没有得到大样本证实）

分布：

滤泡性淋巴瘤主要患病器官为淋巴结和脾，其他结外器官受到累及的比例较低。

## 一般淋巴瘤特点：

密度或信号与肌肉相仿、质地均匀的肿大淋巴结。增强扫描均匀强化，强化程度近似于肌肉，会有延迟强化。对周围血管包埋。



另一例滤泡性淋巴瘤。增强扫描均匀强化，强化程度近似于肌肉，有延迟强化。对周围血管包埋。

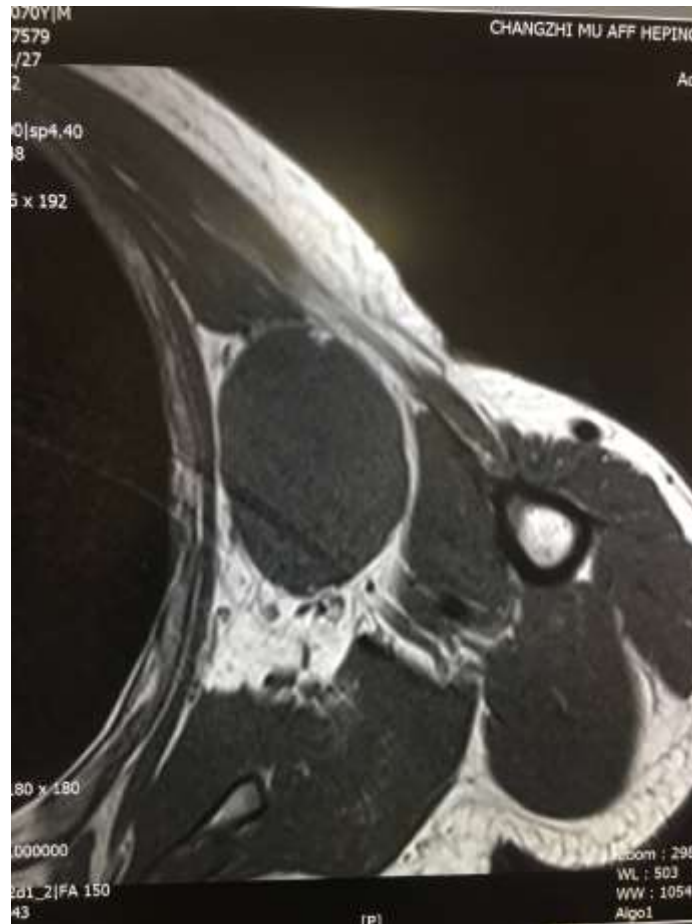## 滤泡性淋巴瘤影像表现：

低级别（I、II、III a级）Ann Arbor分期较低。（可以考虑与肿瘤内科合作。，尚无相关研究）

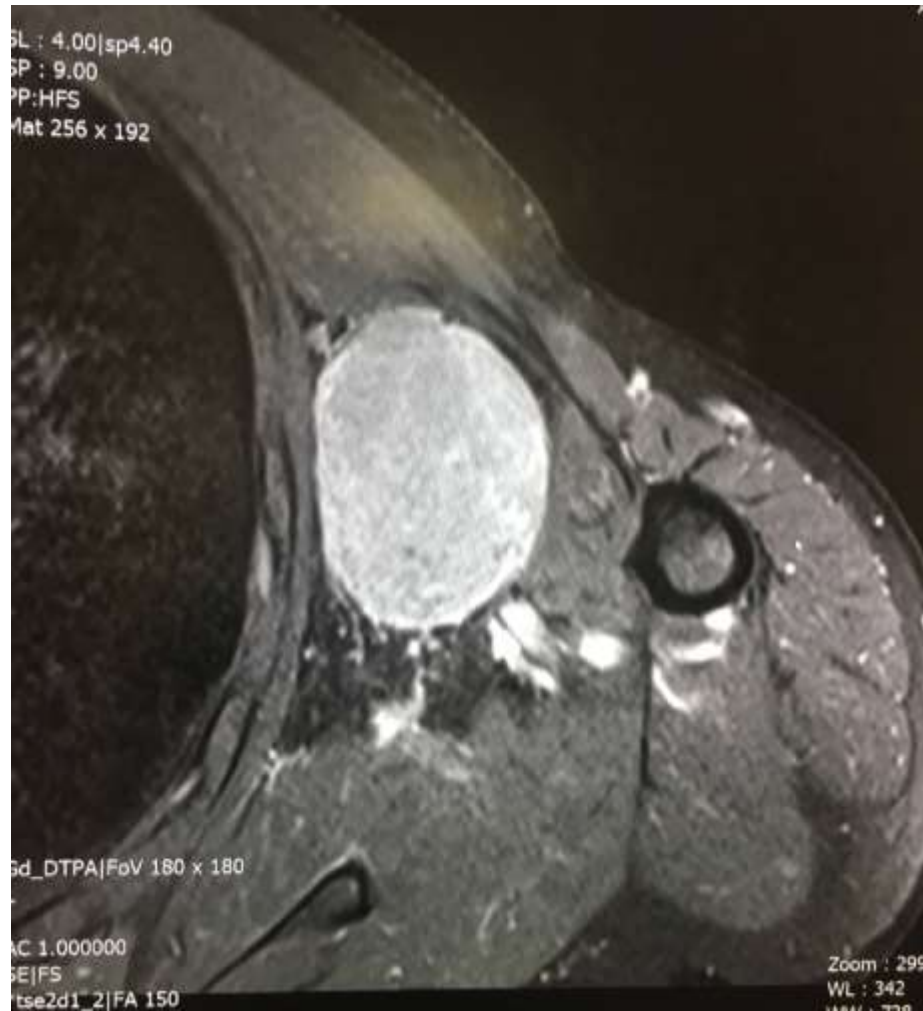包膜完整，与周围结构分界清，薄环状强化（中央呈均匀软组织密度，考虑为包膜强化所致，导致与其内肿瘤成分密度差增大所致，而非中央坏死所致）。

可表现为孤立较大淋巴结。

（分级：1级， $\leq 5$ 个中心母细胞 / 高倍镜视野；2级，6~15个中心母细胞 / 高倍镜视野；3级，3 a级 $> 15$ 个中心母细胞 / 高倍镜视野但仍保留少数中心细胞，3 b级 $> 15$ 个中心母细胞 / 高倍镜视野，中心母细胞成片浸润，不见中心细胞。FL的病理分级与患者治疗选择和预后相关，1~2级属惰性淋巴瘤范畴，部分认为3 a级也为惰性淋巴瘤范畴）



孤立的巨大淋巴结，可见完整的低信号包膜影



薄环状包膜强化

# Ann Arbor 临床分期（1971）

- I 期：侵及一个淋巴结区（I），或侵及一个单一的结外器官或部位（IE）
- II 期：在横膈的一侧，侵及二个或更多的淋巴结区（II）或外加局限侵犯一个结外器官或部位（IIE）
- III 期：受侵犯的淋巴结区在横膈的两侧（III）或外加局限侵犯一个结外器官或部位（IIIE）或脾（IIIS）或二者（IIIES）
- IV 期：弥漫性或播散性侵犯一个或更多的结外器官，同时伴有或不伴有淋巴结侵犯

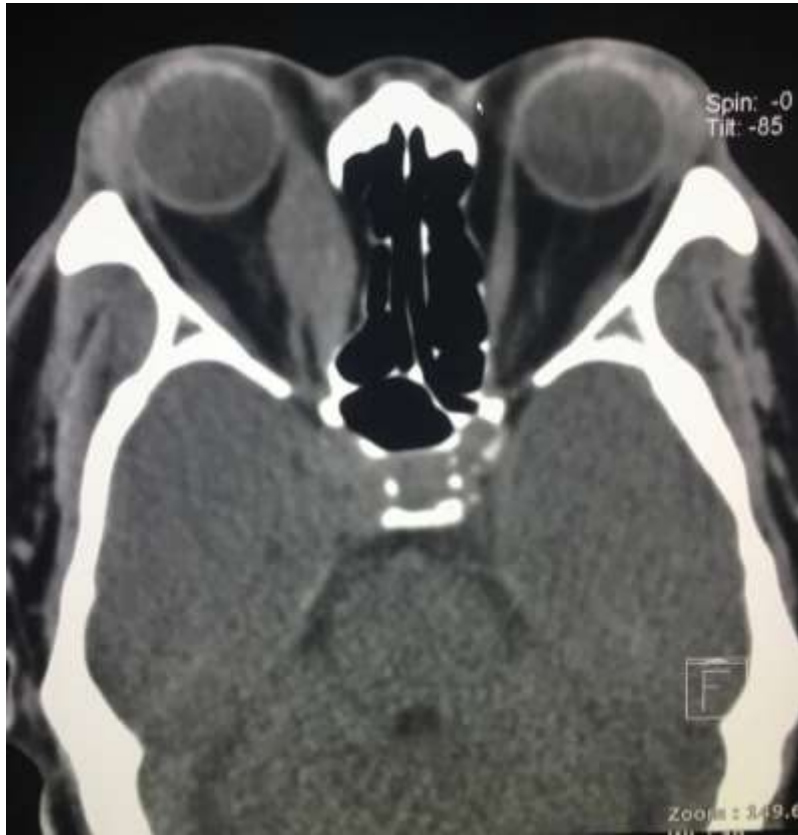滤泡性淋巴瘤影像表现：

高级别（IIIb级、包括一部分IIIa级）Ann Arbor分期较高。容易转化为侵袭性淋巴瘤，弥漫大B淋巴瘤多见。

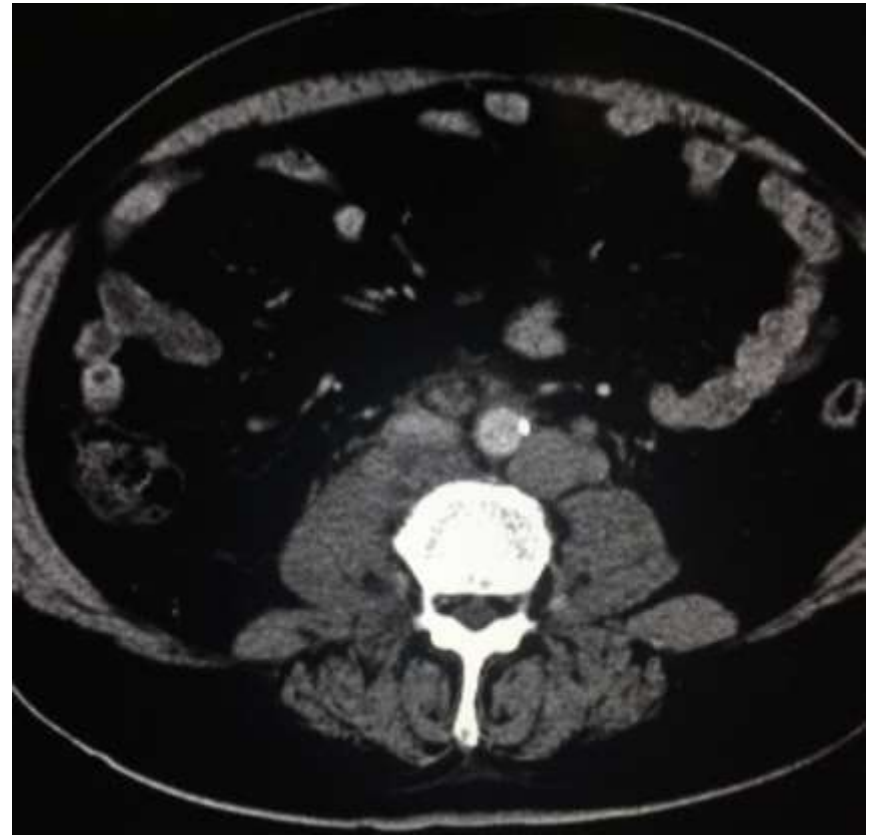
影像表现符合侵袭性淋巴瘤表现：结外侵犯。淋巴结边界不清，周围脂肪间隙内密度不均，可见条索样软组织密度影。淋巴结相互融合。增强扫描可以为边缘强化，强化的边缘可光整、规则，呈均匀厚度的薄环状，也可表现为边缘不光整，与鳞癌转移淋巴结相似。（部分认为治疗后才有此表现）



另一例病理证实的滤泡性淋巴瘤，13年前颈部淋巴结肿大。化疗效果好。先多处受侵



结外受侵，右侧内直肌增粗



同一病例，腹膜后多发淋巴结增大  
淋巴结边界不清，周围脂肪间隙可见  
条索样软组织密度影。淋巴结相互  
融合增强扫描不均匀强化

# 鉴别诊断

低级别滤泡性淋巴瘤与软组织良恶性肿瘤鉴别，如：神经鞘瘤，神经纤维瘤，小圆细胞瘤。

- 高级别与淋巴结转移，结核淋巴结肿大鉴别。

